



11^o

16 de septiembre 2016. Talavera de la Reina

XI Premio Nacional de Investigación en Enfermería
Raquel Recuero Díaz

Cuidados Enfermeros: Abriendo nuevos Caminos

Universidad de Castilla La Mancha. Talavera de la Reina. Salón de Actos Vicente Ferrer Av Real Fábrica de Sedas s/n

TÍTULO:

Terapia de Presión Tópica Negativa en Heridas Complejas: Revisión Sistemática

Autores: Maria Jéscica Martín Llorente; Juan Carlos Cano Bejar; Maria Josefa Cámara Cuadrado; Cristina Sánchez Gonzalo; Sara Guerra Cano, Laura Pérez Jiménez

Resumen:

Introducción y objetivos: La Presión Tópica Negativa (PTN) supone un nuevo método en el abordaje de heridas de difícil cicatrización. El objetivo de este trabajo es comprobar los resultados obtenidos mediante la utilización de la Presión Tópica Negativa en heridas complejas, describir el tipo de heridas en las que se aplica, determinar los dispositivos que más se utilizan así como la presión programada que se aplica, analizar las ventajas de su uso frente a la terapia convencional y comprobar su uso a nivel internacional.

Metodología: Se realizó una búsqueda bibliográfica en bases de datos Medline, Lilacs y Medigraphic entre diciembre de 2013 y febrero de 2014. El límite temporal fue de cinco años, los estudios seleccionados fueron únicamente aquellos que versaban sobre humanos sin límites de edad, con texto completo de acceso libre y el idioma tanto en inglés como en español.

Desarrollo y discusión: El total de artículos identificados fue de 161. En el estudio se han incluido el 33,54%, lo que corresponde a 53 artículos. El 94,33% se encontraron en PubMed. El principal motivo de exclusión fue que los artículos no estuviesen relacionados con el tema o que se repitiesen.

Conclusiones: La presión tópica negativa es un sistema muy utilizado en el ámbito sanitario, (existiendo numerosas publicaciones a nivel mundial), y con muy buenos resultados. El sistema más utilizado es el VAC (Vaccum Asisted Closure). Debido a la heterogeneidad de los artículos revisados son necesarias investigaciones adicionales.

Palabras clave: Herida compleja, Topical Negative Pressure Therapy, Presión Tópica Negativa

• **INTRODUCCIÓN**

Una herida es una pérdida de continuidad del tejido secundaria a factores externos como traumatismos, erosiones, etc (1). Las heridas crónicas (HC) son aquellas que se dilatan en el tiempo, caracterizadas por una escasa o nula tendencia a la curación, requiriendo periodos prolongados para una cicatrización por segunda intención(2,3). Como resultados del aumento del envejecimiento de la población, la obesidad y el aumento de la

incidencia de enfermedades crónicas como la diabetes, etc., se observa un aumento de la incidencia de heridas crónicas, representando un desafío para los profesionales de la salud, debido a su diferente etiología y comorbilidad (4,5).

En España, las HC tienen un gran impacto epidemiológico, económico y social, provocando un elevado porcentaje de incapacidad, disminuyendo la calidad de vida y aumentando la mortalidad. La calidad de vida de estos pacientes se ve reducida en un 0.5 AVAC por año,

siendo puntos clave el dolor y la incapacidad de los pacientes. (2, 6). La terapia de presión tópica negativa es un instrumento dentro de las intervenciones de enfermería (NIC 3660) Cuidados de las heridas (NIC 6540) Control de infecciones, así como (NIC 6550) protección contra la infección (7), para poder conseguir los objetivos (NOC 1102) curar la herida por primera intención o (NOC 1103) por segunda intención (8) para poder abordar los diagnósticos que se nos plantean en este contexto que son: (NANDA 00046) deterioro de la integridad cutánea y (NANDA 00004) riesgo de infección (9).

La presión negativa (PTN) es un término que se utiliza para describir una presión inferior a la atmosférica normal (760 mmHg). Esta presión se consigue sacando moléculas de gas fuera de la zona de interés (3). Actualmente, se utiliza el sistema VAC (Vaccum Assited Clousure), formado por esponjas de poliuretano y apósitos conectados a una bomba de vacío (3). El tratamiento con PTN favorece la angiogénesis y la formación de tejido de granulación, aumentando la eliminación rápida del exudado, reduciendo la carga bacteriana, controlando el dolor, lo que aumenta el confort de los pacientes (3,10).

• **OBJETIVOS**

Objetivo Principal: Comprobar los resultados obtenidos mediante la utilización de la Presión Tópica Negativa en heridas complejas.

Objetivo Secundario: Analizar las ventajas de su uso frente a la terapia convencional y determinar los dispositivos de Presión Tópica Negativa que más se utilizan así como la presión programada que se aplica.

• **MATERIAL Y MÉTODO:**

Se realizó un revisión bibliográfica en las bases de datos Medline (Pubmed), Lilacs y Mediagraphic entre diciembre de 2014 y febrero de 2015, con un límite temporal de 5 años. Como criterios de inclusión se establecieron:

artículos sobre estudios realizados en humanos, con texto completo y acceso libre, en inglés o en español.

Se utilizaron descriptores MESH. Las palabras clave utilizadas fueron "Topical Negative Pressure Therapy" para la base de datos PUBMED; y "presión tópica negativa" para las bases de datos Lilacs y Mediagraphics. Se encontraron un total de 161 artículos. Se creó una base de datos propia y se establecieron 3 fases de exclusión:

Fase 1: se eliminaron un total de 21 artículos de ECA en fases iniciales.

Fase 2: se eliminaron un total de 41 por encontrarse en un idioma diferente al inglés o español.

Fase 2: se eliminaron un total de 46 artículos por no tener acceso libre (free full text).

En la tabla I del Anexo, se reflejan el total de artículos incluidos/excluidos.

• **RESULTADOS:**

El total de los artículos encontrados fue de 161, de los cuales, tras la aplicación de los criterios de exclusión, se seleccionaron 53. De los 53, veintidós fueron casos clínicos, nueve estudios retrospectivos, seis estudios comparativos, cinco estudios prospectivos, cuatro estudios de evaluación, un estudio de cohorte prospectivo, dos estudios controlados aleatorizados (ECA), un estudio observacional descriptivo retrospectivo, un estudio multicéntrico observacional prospectivo no aleatorizado, un estudio clínico descriptivo y un caso prospectivo observacional. El 94,33% de los artículos seleccionados fueron encontrados en Pubmed.

Existen varios estudios realizados con PTN anteriores al intervalo de tiempo establecido en esta búsqueda, y debido a su importante relevancia merecen ser citados en esta revisión, por este motivo son mencionados al inicio de cada apartado, todos ellos están avalados por la Scottish Intercollegiate Guidelines Network que establece una valoración según el nivel de evidencia con un rango comprendido entre (1++ y 4) (11).

Se analizaron las revistas de publicación de los artículos (Figura 1), el número de pacientes según los artículos (Figura 2) y los diferentes métodos de PTN que existen (figura 3).

El análisis de los estudios se llevo a cabo mediante los tipos de heridas: complejas, cardiotorácicas, abdominales, traumáticas y Ulceras Por Presión (UPP) y diabéticas (figura 4).

4.1 Heridas Complejas

El estudio de Joseph E, Hamori CA, Bergman S, et al, realizó un ECA con 24 pacientes enfrentando el VAC con el apósito convencional. Los estudios de NegosantiL,et.al y Heap S, et.al,son casos clínicos con un resultado positivo en ambos tras la utilización con PTN. Uno de ellos utilizando el VAC junto con espuma de plata en prolapso rectal en un recién nacido (12) y el otro en una fistula urinaria tras trasplante de uréter(13), las fechas de publicación fueron 2010. El otro artículo es un estudio retrospectivo comparativo longitudinal aleatorizado de la PTN frente a la cura convencional en heridas agudas y crónicas, publicado en 2011 con una muestra de 24 pacientes, divididos en 2 grupos. Los resultados obtenidos de este estudio fueron: una duración del tratamiento promedio mayor en el grupo control (12,8) frente al grupo con PTN (6,5), aparición de un tejido de granulación mayor en el grupo de PTN (13,3 días) frente a (29,6 días) en grupo control. La estancia intrahospitalaria fue mayor en PTN (1,74 días) frente a (1,56) en grupo control, no resultando una diferencia muy significativa (14).

La presión aplicada en estos estudios no guarda relación con el tipo de heridas tratadas, oscilando entre 50, 75 y 125mmHg.

4.2 Ulceras por presión y diabéticas

En 2000, McCallon SK et.al llevaron a cabo un estudio piloto aleatorizado y controlado con un nivel del SIGN 1 el Estudio McCallon, realizado sobre una muestra de 10 heridas quirúrgicas en pie diabético., obteniendo una reducción de la superficie de la herida

mayor con tratamiento VAC al igual que un menor tiempo de cicatrización (15).

En 2005, Amstrong DG y Lavery LA, realizaron un ensayo multicéntrico, aleatorizado y controlado con nivel del SIGN 1, con una muestra de 162 pacientes con amputación transmetatarsiana del pie diabético con buena perfusión observando un porcentaje de cicatrización mayor con sistema de PTN (16).

Schwien, en 2005, realizó un análisis retrospectivo con un nivel 2 del SIGN de grupos equivalentes en pacientes con úlceras de grado 3 y 4 con cuidados domiciliarios, siendo el resultado de complicaciones menor en tratamiento con VAC que en otros tratamientos (17).

Dos son casos clínicos, uno publicado en 2013 en Rumanía por Crainiceanu Z et.al., trata de un paciente con úlcera por insuficiencia venosa con 30 años de evolución en el que la aplicación del tratamiento con PTN fue eficaz (18). El segundo, publicado en 2013 en Estados Unidos por RichterK y Knudson B, habla de un paciente con amputación de rodilla en el que el tratamiento con VAC resultó también eficaz, (a pesar de que finalmente falleció) (19).

Tres son estudios prospectivos, el primero publicado en España en 2009, con una muestra de 5 pacientes con úlceras en pie diabético de grado 3 o 4 en los que se aplicó el sistema PTN VAC y cuyos resultados fueron positivos (20). El segundo, publicado en Singapur en 2010, consiste en la aplicación del VAC en 11 personas con úlceras crónicas en pie diabético cuyo resultado fue: una media de duración del tratamiento de 23,3 días logrando una correcta granulación en todas ellas, la curación se logró en todas las heridas. Nueve fueron cerradas por injerto de piel y dos por cierre secundario (21). Por último en ese mismo año en Estados Unidos se realizó un estudio en 4 pacientes con úlceras en pie diabético utilizando un sistema de PTN inteligente SNAP, éste se compone de tres elementos básicos: un cartucho, una capa de apósito hidrocoloide con boquilla

integrada y tubos, y una capa de interfaz de gasa herida antimicrobiana. El cartucho es capaz de ofrecer tres niveles diferentes de presión preestablecida (-75, -100 y -125 mmHg). La fuente de la presión negativa se dobla como el recipiente de almacenamiento, permitiendo que el dispositivo se reduzca en tamaño a más o menos la de un teléfono celular y no requiere una bomba eléctrica, los resultados obtenidos fueron positivos con el cierre completo de las heridas entre 4 y 6 semanas (22).

En 2009, Sepúlveda G, et al, publicaron un ECA, con una muestra total de 24 pacientes con pie diabético de los cuales a 12 se les aplicó curación asistida por presión negativa (CAPNE) y a los otros 12, tratamiento convencional. El tiempo medio para alcanzar el 90% de granulación fue menor en el grupo con CAPNE (18,8 + / - 6 días frente a 32,3 + / - 13,7 días), una diferencia estadísticamente significativa (P = 0,007) (23).

Finalmente, Ulusal AE, et al en 2011, en Turquía, llevó a cabo un Estudio comparativo de evaluación en 35 pacientes con pie diabético, a 15 de los cuales se les aplicó el sistema VAC y a 20 apósitos húmedos, obteniendo como resultados un promedio de hospitalización con tratamiento VAC de 32 días, en comparación con los 59 días de tratamiento con apósitos húmedos. Todos los pacientes tratados con apósitos convencionales tuvieron que someterse a una amputación. La tasa de amputación fue de 37% en el grupo tratado VAC y 88% de los pacientes tenían una extremidad funcional al final del tratamiento (24).

4.3 Heridas cardiotorácicas

En el año 2002, se realizó un estudio retrospectivo y controlado sobre 10 pacientes con mediastinitis tras cirugía cardíaca con nivel 2 del SIGN, siendo el resultado significativo en cuanto a la estancia del paciente (25). En 2005, se realizó un estudio fundamental en pacientes con mediastinitis postesternotomía. Se llevó a cabo un estudio retrospectivo controlado con un nivel 2 del SIGN, en una muestra de 101 pacientes, los

resultados obtenidos fueron una tasa de supervivencia del 100% en PTN frente al 85% en la convencional (26). Doce corresponden a casos clínicos publicados entre 2009 – 2013, los tipos de herida estudiadas son: infectadas esternas tras ruptura de ventrículo derecho, tras bypass coronario, por aspergillus, empiema postneumectomía, fascitis necrotizante de pared torácica y tras quimiorradioterapia(27,28,29,30,31,32,33,34,35).

En un caso publicado en 2013 en Islandia, se tuvo que modificar la presión utilizada, como primera elección tras estereotomía. A las 3 semanas se aplicó una presión de 125mmHg. A los 5 días se produjo una dehiscencia. Se llevó a cabo un desbridamiento y se instauró de nuevo la terapia tras sutura de ventrículo derecho a 40 mmHg sobre esternón (36).

En dos casos el tratamiento no resultó efectivo. El primero fue un estudio realizado en Alemania en el año 2010, se utilizó PTN mediante VAC en una herida esternal infectada, produciendo un sangrado potencialmente mortal debido a la erosión infecciosa de la aorta ascendente(37). El segundo caso se produjo también en Alemania, en 2011. El sistema utilizado fue también PTN mediante VAC tras cirugía postesternotomía profunda por cirugía cardíaca, provocó una hemorragia por la penetración de fragmentos de alambre durante el tratamiento de vacío, la presión programada fue de 125mmHg. Los fragmentos de alambre se movilaron debido al efecto de succión de la terapia por presión negativa (38).

Cuatro de los estudios correspondientes a este apartado son estudios comparativos. El primero, publicado en 2011 en Italia, con una muestra de 157 pacientes con mediastinitis postesternotomía, se comparó la aplicación de la PTN mediante VAC utilizando una presión de 125mmHg en 74 pacientes, frente a 83 pacientes con cura convencional. Los resultados fueron: una reducción clínicamente relevante, aunque no

estadísticamente significativa en la mortalidad (1,4% vs 3,6%, $p = 0,35$) una reducción significativa en las tasas de reinfección (1,4% vs 16,9%, $p = 0,001$) y estancias hospitalarias más cortas ($27,3 \pm 9$ vs $30,5 \pm 3$ d, $p = 0,02$) pudiendo resultar del uso de presión negativa en lugar de un tratamiento convencional (39).

Los otros tres estudios comparativos fueron publicados en 2012, uno publicado en Turquía, con una muestra de 90 pacientes con mediastinitis postoperatoria, a 47 se les aplicó el sistema VAC y al resto cura convencional, los resultados de supervivencia global fueron significativamente mejor en el grupo VAC ($p < 0,05$) que en el grupo tratado convencionalmente: $91,5\% \pm 1,2\%$ ($n = 43$) frente a $76,7\% \pm 1,0\%$ ($n = 33$) a 1 año (40). Otro estudio fue publicado en los Países Bajos, con una muestra de 113 pacientes con mediastinitis postesternotomía, a 89 se les aplicó el VAC con unos resultados de mortalidad hospitalaria en el grupo de VAC del 12,4%, en comparación con 41,7% en el grupo convencional ($p = 0,0032$). La estancia en cuidados intensivos fue de $6,8 \pm 14,4$ días con VAC en comparación con $18,5 \pm 21,0$ días ($p = 0,0081$) (41) en cura convencional. El último se publicó en Islandia, con una muestra de 43 pacientes, de los cuales 20 se sometieron al uso del sistema VAC, concluyendo que la TPN reduce significativamente el riesgo de reinfecciones tempranas en pacientes con heridas esternales profundas. Hubo una menor tasa de infecciones tardías del esternón crónicas y la mortalidad fue más baja en el grupo de la TPN, pero la diferencia no resultó estadísticamente significativa (42).

Otro de los artículos corresponde a un estudio de cohorte prospectivo, publicado en España en 2012, se llevó a cabo sobre 10 pacientes con infección de herida esternal tras cirugía cardíaca, el sistema utilizado fue Prevena a 125mmHg. Los resultados obtenidos fueron una

ausencia de complicaciones hasta 30 días después de la cirugía (43).

Para finalizar este apartado, cuatro son estudios retrospectivos, publicados uno en 2010 y tres en 2011. Uno de ellos publicado en Alemania, con una muestra de 8 pacientes, el VAC fue eficaz y seguro en el tratamiento del empiema pleural (44). Otro publicado en Reino Unido, con una muestra de 18 pacientes con heridas esternales, concluyó que el papel del abordaje multidisciplinar es fundamental así como la exploración temprana de la herida agresiva, especialmente para las infecciones esternales profundas (45). El tercero, publicado en Suecia, con una muestra de 176 pacientes con heridas infectadas tras cirugía cardíaca, concluyó que el riesgo de complicaciones hemorrágicas en dicho estudio se vio compensado por excelentes resultados de mortalidad a los 30 días (46). El último, publicado en Japón, con una muestra de 7 pacientes pediátricos con mediastinitis tras cirugía cardíaca, concluyó que la combinación de irrigación continua y el sistema VAC es una opción segura y eficaz para reducir al mínimo la morbilidad y la mortalidad en la mediastinitis pediátrica (47)

4.4 Heridas abdominales (Digestivas)

En 2004, se realizó un estudio retrospectivo controlado en 22 pacientes con síndrome compartimental abdominal o de alto riesgo, con unos resultados de un alto porcentaje de cierre primario de la pared abdominal (78% con terapia V.A.C frente al 12,5%), en menor tiempo (12 días frente a 23), y reduciendo la estancia (30 días frente a 40,75) (48).

En el año 2006, se realizó un estudio fundamental en pacientes con abdomen abierto tras cirugía por peritonitis secundaria. Se llevó a cabo un estudio retrospectivo controlado con un nivel 2 del SIGN, en una muestra de 62 pacientes, siendo los resultados un porcentaje menor de mortalidad en PTN frente al clásico (49).

Tres corresponden a casos clínicos, uno publicado en España en 2009, hace referencia a 3 casos de fistulas entéricas en las que se utilizó el sistema VAC con presión de 75-125mmHg, el resultado fue óptimo a pesar de fallecer dos de los pacientes por otras causas (50). Otro fue publicado en 2010 en Noruega, se llevó a cabo en un paciente con una herida dehisciente por hernia intercostal abdominal, el sistema utilizado fue el VAC y la presión de 125mmHg, obteniendo una reconstrucción estable (51). El último fue publicado en Reino Unido, se produjo por una infección sistémica por ántrax, el resultado fue óptimo tras utilización de VAC (52).

Dos son estudios retrospectivos, publicados ambos en 2012, uno en Dinamarca con una muestra de 16 pacientes con abdomen abierto, el sistema utilizado fue VAC y posteriormente VAC con malla tracción (VAWCM), los resultados obtenidos fueron una tasa de cierre completa en 7 de 16 pacientes (53). El Otro se publicó en España, con 23 pacientes con abdomen abierto, el sistema utilizado fue el VAC y los resultados fueron de un 30% de complicaciones durante la terapia, 3 abscesos intraabdominales (13%), 4 fistulas o dehiscencia de sutura (17%), y 1 de evisceración (4%) (54).

Hay dos estudios de evaluación, uno publicado en 2009 en Reino Unido, se llevó a cabo en 27 pacientes con laparotomía de urgencia tras peritonitis grave, el sistema utilizado fue TRAC-VAC, los resultados obtenidos fueron 10 fallecieron y 17 sobrevivieron, de los 17, en 5 se consideró el cierre por sutura tras una segunda exploración, en los 12 restantes se dejó granular la herida y el cierre se produjo en 6 semanas (55). El otro estudio es de evaluación retrospectivo, fue publicado en España en el año 2010, se llevó a cabo en 20 pacientes con distintas heridas complejas abdominales. Los resultados fueron de una estancia media hospitalaria de 38,3 días, dos pacientes fallecieron no estando

directamente relacionado con la terapia. (56).

En 2009 se llevó a cabo un análisis prospectivo en Reino Unido sobre 20 pacientes con peritonitis grave, el sistema utilizado fue el VAC logrando el cierre abdominal de 15 pacientes (57).

Este mismo año, en Italia, se realizó un estudio comparativo observacional prospectivo en 66 pacientes, 35 con el sistema VAC y 31 con bolsa Bogotá en cirugía descompresiva abdominal. Como resultados: los pacientes con el síndrome compartimental abdominal tratados con VAC, tuvieron una tasa de cierre rápido abdominal y un alta más precoz de la Unidad de Cuidados Intensivos (13,3 vs 19,2) (58).

En 2011 se publicó en México un estudio piloto prospectivo longitudinal descriptivo con 6 pacientes, 3 con abdomen abierto por sepsis abdominal, en los cuales fue útil, pudiendo cerrar la cavidad abdominal entre los 14 y los 26 días posteriores al tratamiento con presión negativa mediante sistema VAC (59).

En 2012 se publicó en Alemania un estudio clínico descriptivo con una muestra de 62 pacientes con abdomen abierto, los resultados fueron el cierre abdominal completo en 47 pacientes. El sistema VAC fue utilizado en 19 y fallecieron 2, el cierre por sutura se utilizó en 21 pacientes y fallecieron 7 (60).

4.5 Heridas Traumáticas

En 2006 se llevó a cabo un ensayo aleatorizado y controlado con un nivel 1 del SIGN, se tomó una muestra de 44 pacientes en ambos casos. Los resultados obtenidos fueron un promedio menor de duración en PTN frente al vendaje compresivo (61).

En otros estudios realizados en el mismo año, se llevó a cabo un estudio retrospectivo y controlado con un nivel 2 del SIGN, en 68 pacientes sometidos a fasciotomía por un síndrome compartimental traumático de la pierna. Se observó que el tiempo de cierre de la herida mediante cierre primario fue menor en el tratamiento con VAC ante otros apósitos clásicos (6,7 días frente a 16,1) (62).

En 2012, en Paraguay, se publicó un estudio observacional descriptivo retrospectivo, llevado a cabo en 36 pacientes sometidos a injertos de piel mediante la utilización de PTN mediante sistema aspirativo (SAS) de sellado de diseño artesanal. En un grupo se utilizó el SAS en la etapa preoperatoria, y en el otro, tanto en el preoperatorio como en el postoperatorio con 15 pacientes. Los resultados fueron satisfactorios, presentando una adhesión del casi 100% a los 3 días. (63).

En 2012, 3 casos clínicos publicados en Italia con pacientes con heridas complejas en cabeza y cuello, obteniéndose buenos resultados a pesar del bajo nivel de evidencia. El sistema utilizado fue el VAC (64). En 2013, se publicó en Turquía un caso clínico de un paciente con quemadura eléctrica de alto voltaje, con un resultado positivo de curación tras el uso de la PTN mediante sistema VAC combinada con desbridamiento temprano, una segunda cirugía e injerto de pie (65). Este mismo año, en España, se publicó también un caso de un paciente con quemaduras de tercer grado en el 50% de su superficie corporal, con un buen resultado, siendo dado de alta el paciente a los 92 días después de la lesión (66).

En el caso de traumatismos de alta energía, son tres las publicaciones que existen, todas ellas en China. En 2009 se llevó a cabo un estudio de evaluación en 20 pacientes con heridas tras un terremoto. El sistema utilizado de PTN fue el drenaje con sellado de vacío (VSD), la presión utilizada fue de (100-135mmHg). Se concluyó que el VSD puede aliviar la inflamación de la herida, facilitar el crecimiento del tejido de granulación y reducir el área de injerto con colgajo para la cobertura en la Etapa II del hueso expuesto (67).

En 2012 se realizó un análisis retrospectivo con 85 pacientes que presentaban fracturas de tibia y peroné tras el terremoto de Wenchuan. El sistema utilizado también fue el VSD y la presión utilizada superior al anterior (300-

450mmHg). De los 85 pacientes, 46 (54%) recibió sutura directa en la segunda etapa de la cirugía, mientras que 9 recibieron colgajos locales y 30 recibieron el injerto (68).

Finalmente, en 2013 se publicó un estudio prospectivo, con una muestra de 30 pacientes con heridas de tejidos blandos. En este estudio se utilizó el sistema VAC y la presión fue de 150-300mmHg, obteniendo: 20 reparaciones primarias, 6 sanados tras otro injerto y 4 curados tras cambio de apósitos. Se observó necrosis periférica en sólo 2 casos (69).

En 2009 se publicaron dos estudios de evaluación, uno en Alemania, con una muestra de 28 pacientes que presentaban infección en la articulación de la cadera, otro en Turquía, con 17 pacientes con infección de la zona quirúrgica (70), en ambos se utilizó el sistema VAC con resultados positivos. La presión utilizada fue de 150-200mmHg en el primero y 100-125mmHg en el segundo (71).

En 2011 se llevó a cabo un estudio multicéntrico observacional prospectivo no aleatorizado en Alemania, con 32 pacientes. La infección fue erradicada en 24 de los 32, en 6 se realizó un segundo tratamiento con presión negativa con instilación utilizando polihexanida como solución (NPWTi), la presión utilizada fue de 125-200 mmHg, la estancia media hospitalaria fue de 39,5 días (72).

En 2012 se realizó un estudio controlado aleatorizado en Alemania, en 19 pacientes con artroplastia de cadera, el sistema utilizado fue Prevena y los resultados fueron positivos. Hubo 19 pacientes asignados al azar en este estudio. La diferencia fue significativa ($p = 0,021$), el 90% de los pacientes en el grupo control mostró un seroma a los diez días después de la cirugía y el volumen medio de la seroma fue estadística y significativamente inferior en el grupo de Prevena™, en comparación con el grupo de control (73).

- **DISCUSIÓN:**

En el 96,23 % de los artículos utilizados en el trabajo se han obtenido resultados positivos (aumento de la granulación, rápida cicatrización y menor tiempo de estancia hospitalaria) con el empleo del sistema de presión tópica negativa, mientras que sólo en el 3,77 % los resultados han sido negativos (por aparición de complicaciones tras su uso como hemorragias).

El sistema de elección es el VAC, que es utilizado en el 73,58% del total de los artículos analizados, no apreciándose relación con el tipo de presión tópica que se aplica en los diferentes tipos de heridas.

Con el empleo de la presión tópica negativa se obtienen intervalos de tiempo entre curas que oscilan entre 48 y 72 horas frente a la cura diaria que se precisa con la terapia convencional, y una disminución en el exudado en la herida que favorece el tejido de granulación y por tanto la cicatrización, lo que se traduce en una menor estancia hospitalaria y una disminución del gasto sanitario.

Sería conveniente realizar estudios que ofrezcan más información sobre los efectos terapéuticos de este tratamiento, que puedan servir a los profesionales como argumento para avalar su uso, así como determinar la presión óptima que se debe aplicar para la cicatrización de los diferentes tipos de heridas.

- **CONCLUSIONES:**

El uso de la PTN, siendo el más utilizado el VAC, ofrece una mayor eficacia en la cura de heridas complejas, frente al uso del tratamiento convencional.

- **BIBLIOGRAFÍA:**

1. Beaskoetxea Gómez Paz, Bermejo Martínez Mariano, Capillas Pérez Raúl, Cerame Pérez Silvia, García Collado Francisco, Gómez Coiduras José Miguel et al. Situación actual sobre el manejo de heridas agudas y crónicas en España: Estudio

ATENEA. Gerokomos [Internet]. 2013 Mar [citado 2016 Mayo 17] ; 24(1): 27-31. Disponible en:

[http://scielo.isciii.es/scielo.php?script=sci_arttext&pid=S1134-928X2013000100006&lng=es.](http://scielo.isciii.es/scielo.php?script=sci_arttext&pid=S1134-928X2013000100006&lng=es)
[http://dx.doi.org/10.4321/S1134-928X2013000100006.](http://dx.doi.org/10.4321/S1134-928X2013000100006)

2. Trujillo-Martín M, García Pérez L, Serrado Aguilar P. Efectividad, seguridad y coste-efectividad de la terapia por Presión Negativa Tópica para el tratamiento de las heridas crónicas: una revisión sistemática. Rev. Med. Clin. [sede web]. 2011. [Consultado el 15 diciembre de 2014]: 137(7): 321–328. Disponible en: <http://www.elsevier.es/es-revista-medicina-clinica-2-articulo-efectividad-seguridad-coste-efectividad-terapia-por-90025187>
3. European Wound Management Association (EWMA). La Presión Negativa Tópica en el tratamiento de heridas. Londres.: EP Ltd, 2007. Disponible en: http://www.aeev.net/guias/posdoc_Spanish_07final.pdf
4. Cacicedo González R, et al. Manual de prevención y cuidados locales de heridas crónicas [internet]. Servicio Cántabro de Salud. 2011 [consultado el 22 de diciembre de 2013]. Disponible en: <http://gneaupp.info/wp-content/uploads/2014/12/prevencion-de-cuidados-locales-y-heridas-cronicas.pdf>
5. Buendía Pérez J, et al. Tratamiento de heridas complejas con terapia de Presión Negativa. Experiencia en los últimos 6 años en la Clínica Universitaria de Navarra, Pamplona (España). Rev. Cir. Plást. Iberolatinoam. [sede web]. 2011 [consultado el 22 de

- diciembre de 2014]; 37(1):65-71. Disponible en:
6. http://scielo.isciii.es/scielo.php?script=sci_arttext&pid=S1134-928X2010000300007
 7. European Wound Management Association (EWMA). Documento de Posicionamiento: *Heridas de difícil cicatrización: un enfoque integral*. Londres: MEP Ltd [sede web] 2008 [consultado el 22 de diciembre de 2014].
 8. Bulechek GM. Clasificación de intervenciones de enfermería (NIC). 6ª ed. Barcelona: Elsevier; 2014.
 9. Moorhead S. Clasificación de resultados de enfermería (NOC). S.I.: Elsevier Health Sciences Spain; 2013
 10. International N, NANDA International. Diagnósticos enfermeros: definiciones y clasificación 2012-2014. Barcelona: Elsevier España; 2013;2012;
 11. World Union of Wound Healing Societies (WUWHS). Principios de las mejores prácticas: Sistema de cierre al vacío: recomendaciones de uso. Documento de consenso. Londres: MEP Ltd, 2008.
 12. Scottish Intercollegiate Guidelines Network (SIGN). Niveles de evidencias.[consultado el 22 de diciembre de 2014] 2010. Disponible en: <http://www.sign.ac.uk/guidelines/fulltext/50/annexb.html>
 13. Negosanti L, Aceti A, Bianchi T, Corvaglia L, Negosanti F, Sgarzani R, et al. Adapting a Vacuum Assisted Closure dressing to challenging wounds: Negative pressure treatment for perineal necrotizing fasciitis with rectal prolapse in a newborn affected by acute myeloid leukaemia. *European Journal of Dermatology*. [sede web] 2010 [consultado el 22 de diciembre de 2014]; 20(4):501-3. Disponible en: https://www.researchgate.net/profile/Arianna_Aceti/publication/43226661_Adapting_a_Vacuum_Assisted_Closure_dressing_to_challenging_wounds_Negative_pressure_treatment_for_perineal_necrotizing_fasciitis_with_rectal_prolapse_in_a_newborn_affected_by_acute_myeloid_leukaemia/links/0c960534d68333fd5b000000.pdf/download?version=vtp
 14. Heap S, Mehra S, Tavakoli A, Augustine T, Riad H, Pararajasingam R. Negative Pressure Wound Therapy Used to Heal Complex Urinary Fistula Wounds Following Renal Transplantation into an Ileal Conduit. *American Journal Of Transplantation* [Internet]. 2010, [Consultado el 22 de diciembre de 2014]; 10(10): 2370-2373. Available from: Academic Search Premier. Disponible en: <http://www.ncbi.nlm.nih.gov/pubmed/20738265>
 15. Efectividad de la terapia con presión negativa tópica versus la terapia convencional en las heridas agudas y crónicas en el Hospital Central Norte de Petróleos Mexicanos Cirugía Plástica. [sede web] 2011[consultado el 22 de diciembre de 2014]; 21 (2) :92 – 101. Disponible en: <http://www.medigraphic.com/pdfs/cplast/cp-2011/cp112f.pdf>
 16. McCallon SK, Knight CA, Valiulus JP, et al. Vacuum assisted closure versus saline-moistened gauze in the healing of postoperative diabetic foot wounds. *Ostomy Wound Manage* .[sede web] 2000 [consultado el 22 de diciembre de 2014]; 46(8): 28-32, 34. Disponible en: <http://www.ncbi.nlm.nih.gov/pmc/articles/PMC3982118/>
 17. Amstrong DG, Lavery LA; Diabetic Foot Consortium. Negative

- pressure wound therapy after partial diabetic foot amputation: a multicentre, randomised controlled trial. Lancet.[sede web] 2005[consultado el 2 de enero de 2015] ; 366(9498): 1704-10. Disponible en: [http://www.thelancet.com/journal/s/lancet/article/PIIS0140-6736\(05\)67695-7/abstract](http://www.thelancet.com/journal/s/lancet/article/PIIS0140-6736(05)67695-7/abstract)
18. Schwien T, et al. Ostomy Wound Manage.[sede web] 2005 [consultado el 2 de enero de 2015] ; 51: 47-60. Disponible en: http://www.kci1.com/cs/Satellite?blobcol=urldata&blobheadername1=Content-type&blobheadername2=Content-disposition&blobheadername3=MDT-Type&blobheadervalue1=application%2Fpdf&blobheadervalue2=inlinene%3B+filename%3D633%252F764%252F100710_KCI%2BFull%2Bauthor%2Band%2Bcitation_NPWT_approved.pdf&blobheadervalue3=abinary%3B+charset%3DUTF-8&blobkey=id&blobtable=MungoBlobs&blobwhere=1226646540773&ssbinary=true
 19. Crăiniceanu Z, Olariu S, Bloancă V, Farca I, Bodog F, Matusz P, et al. Continuous negative pressure wound therapy in the treatment of a gigantic trophic leg ulcer. Chirurgia (Romania) .[sede web] 2013 [consultado el 2 de enero de 2015]; 108(1): 112-5. Disponible en: <http://www.revistachirurgia.ro/pdfs/2013-1-112.pdf>
 20. Richter K, Knudson B. Vacuum-assisted closure therapy for a complicated, open, above-the-knee amputation wound. Journal of the American Osteopathic Association.[sede web] 2013[consultado el 2 de enero de 2015]; 113(2): 174-6. Disponible en: <http://jaoa.org/article.aspx?articleid=2094462>
 21. Dzieciuchowicz L, Espinosa G, Grochowicz L. El sistema de cierre asistido al vacío en el tratamiento del pie diabético avanzado. Cirugia Espanola.[sede web] 2009[consultado el 8 de enero de 2015]; 86(4):213-8. Disponible en: <http://zl.elsevier.es/es/revista/cirugia-espanola-36/linkresolver/el-sistema-cierre-asistido-al-13141806>
 22. Nather A, Chionh SB, Han AYY, Chan PPL, Nambiar A. Effectiveness of vacuum-assisted closure (VAC) therapy in the healing of chronic diabetic foot ulcers. Annals of the Academy of Medicine Singapore.[sede web] 2010[consultado el 8 de enero de 2015]; 39(5): 353-8. Disponible en: <http://www.annals.edu.sg/pdf/39VolNo5May2010/V39N5p353.pdf>
 23. Lerman B, Oldenbrook L, Ryu J, Fong KD, Schubart PJ. The SNaP Wound Care System: a case series using a novel ultraportable negative pressure wound therapy device for the treatment of diabetic lower extremity wounds. Journal of diabetes science and technology.[sede web] 2010[consultado el 10 de enero de 2015]; 4(4): 825-30 Disponible en: <http://www.ncbi.nlm.nih.gov/pmc/articles/PMC2909512/>
 24. Sepúlveda G, Espíndola M, Maureira M, Sepúlveda E, Fernández JI, Oliva C, et al. Curación asistida por presión negativa comparada con curación convencional en el tratamiento del pie diabético amputado. Ensayo clínico aleatorio. Cirugia Espanola. [sede web]2009[consultado el 11 de enero de 2015]; 86(3):171-7. Disponible en: <http://zl.elsevier.es/es/revista/cirugia-espanola-36/articulo/curacion->

- [asistida-por-presion-negativa-13140569](#)
25. Ulusal AE, Şahin MŞ, Ulusal B, Çakmak G, Tuncay C. Negative pressure wound therapy in patients with diabetic foot. *Acta Orthopaedica et Traumatologica Turcica*. [sede web] 2011[consultado el 11 de enero de 2015]; 45(4):254-60 Disponible en: <http://www.aott.org.tr/index.php/aott/article/view/5068/3034>
 26. Fleck TM, et al, *Ann Thorac Surg* [sede web] 2002[consultado el 11 de enero de 2015]; 74: 1596-600.. Disponible en:
 27. Sjögren J, Gustaffson R, Nilsson J, et al. Clinical outcome after poststernotomy mediastinitis: vacuum assisted closure versus conventional therapy. *Ann Thorac Surg* [sede web] 2005[consultado el 11 de enero de 2015]; 79(6): 2049-55. Disponible en [http://www.annalsthoracicsurgery.org/article/S0003-4975\(05\)00006-8/pdf](http://www.annalsthoracicsurgery.org/article/S0003-4975(05)00006-8/pdf)
 28. De Brabandere K, Jacobs-Tulleneers-Thevissen D, Czapla J, La Meir M, Delvaux G, Wellens F. Negative-pressure wound therapy and laparoscopic omentoplasty: For deep sternal wound infections after median sternotomy. *Texas Heart Institute Journal*. [sede web] 2012[consultado el 11 de enero de 2015]; 39(3):367-71. Disponible en: <http://www.ncbi.nlm.nih.gov/pmc/articles/PMC3368473/>
 29. Muzzi L, Tommasino G, Tucci E, Neri E. Successful use of a military haemostatic agent in patients undergoing extracorporeal circulatory assistance and delayed sternal closure. *Interactive CardioVascular and Thoracic Surgery*. [sede web] 2012[consultado el 11 de enero de 2015]; 14(6):695-8. Disponible en: <http://www.ncbi.nlm.nih.gov/pmc/articles/PMC3352708/>
 30. Durand M, Godbert B, Anne V, Grosdidier G. Large thoracomyoplasty and negative pressure therapy for late postpneumonectomy empyema with a retrosternal abscess: A modern version of the clagett procedure. *Interactive Cardiovascular and Thoracic Surgery*. [sede web] 2011[consultado el 12 de enero de 2015]; 12(5):888-9. Disponible en: <http://icvts.oxfordjournals.org/content/12/5/888.long>
 31. Suzuki R, Mikamo A, Kurazumi H, Hamano K. Delayed sternal closure after vacuum-assisted closure therapy for tracheo-innominate artery fistula repair. *Interactive Cardiovascular and Thoracic Surgery*. [sede web] 2011[consultado el 13 de enero de 2015]; 13(2):229-31. Disponible en: <http://icvts.oxfordjournals.org/content/13/2/229.long>
 32. Popov AF, Schmitto JD, Tirilomis T, Bireta C, Coskun KO, Mokashi SA, et al. Daptomycin as a possible new treatment option for surgical management of Methicillin-Resistant *Staphylococcus aureus* sternal wound infection after cardiac surgery. *Journal of Cardiothoracic Surgery*. [sede web] 2010[consultado el 13 de enero de 2015]; 5(1):57-. Disponible en: <http://www.ncbi.nlm.nih.gov/pmc/articles/PMC2922106/>
 33. Birnbaum DJ, D'Journo XB, Casanova D, Thomas PA. Necrotizing fasciitis of the chest wall. *Interactive CardioVascular and Thoracic Surgery* [sede web]. 2010[consultado el 13 de enero de 2015]; 10(3):483-4. Disponible en:

- <http://www.ncbi.nlm.nih.gov/pubmed/20019031>
34. Welvaart WN, Oosterhuis JWA, Paul MA. Negative pressure dressing for radiation-associated wound dehiscence after posterolateral thoracotomy. *Interactive CardioVascular and Thoracic Surgery*. [sede web] 2009[consultado el 13 de enero de 2015];8(5):558-9. Disponible en: <http://icvts.oxfordjournals.org/content/8/5/558.long>
 35. Osada H, Nakajima H, Morishima M, Su T. Candidal mediastinitis successfully treated using vacuum-assisted closure following open-heart surgery. *Interactive CardioVascular and Thoracic Surgery*. [sede web] 2012 [consultado el 13 de enero de 2015];14(6):872-4. Disponible en: <http://www.ncbi.nlm.nih.gov/pmc/articles/PMC3352737/>
 36. Siciliano RF, Waisberg DR, Samano MN, Leite PF, Tuma Júnior P, Barreiro GC, et al. Poststernotomy aspergillosis: successful treatment with voriconazole, surgical debridement and vacuum-assisted closure therapy. *Clinics*. [sede web] 2012 [consultado el 13 de enero de 2015];67(3):297-9. Disponible en: <http://www.ncbi.nlm.nih.gov/pmc/articles/PMC3297043/>
 37. Thorsteinsson DT, Valsson F, Geirsson A, Gudbjartsson T. Major cardiac rupture following surgical treatment for deep sternal wound infection. *Interactive CardioVascular and Thoracic Surgery*. [sede web] 2013 [consultado el 13 de enero de 2015];16(5):708-9. Disponible en: <http://icvts.oxfordjournals.org/content/16/5/708.long>
 38. Kiessling AH, Lehmann A, Isgro F, Moritz A. Tremendous bleeding complication after vacuum-assisted sternal closure. *Journal of Cardiothoracic Surgery*. [sede web] 2011[consultado el 13 de enero de 2015];6(1):16-. Disponible en: <http://www.ncbi.nlm.nih.gov/pmc/articles/PMC3044101/>
 39. Grauhan O, Navarsadyan A, Hussmann J, Hetzer R. Infectious erosion of aorta ascendens during vacuum-assisted therapy of mediastinitis. *Interactive Cardiovascular and Thoracic Surgery*. [sede web] 2010[consultado el 13 de enero de 2015];11(4):493-4 Disponible en: <http://icvts.oxfordjournals.org/content/11/4/493.long>
 40. de Feo M, Della Corte A, Vicchio M, Pirozzi F, Nappi G, Cotrufo M. Is post-sternotomy mediastinitis still devastating after the advent of negative-pressure wound therapy? *Texas Heart Institute Journal*. [sede web] 2011[consultado el 13 de enero de 2015];38(4):375-80. Disponible en: <http://www.ncbi.nlm.nih.gov/pubmed/21841864>
 41. Deniz H, Gokaslan G, Arslanoglu Y, Ozcaliskan O, Guzel G, Yasim A, et al. Treatment outcomes of postoperative mediastinitis in cardiac surgery; negative pressure wound therapy versus conventional treatment. *Journal of Cardiothoracic Surgery*. [sede web] 2012[consultado el 15 de enero de 2015];7(1):67-. Disponible en: <http://www.ncbi.nlm.nih.gov/pmc/articles/PMC3432617/>
 42. Vos RJ, Yilmaz A, Sonker U, Kelder JC, Kloppenburg GTL. Vacuum-assisted closure of post-sternotomy mediastinitis as compared to open packing. *Interactive CardioVascular and Thoracic Surgery*. [sede web] 2012[consultao el 15 de enero de 2015];14(1):17-21. Disponible en:

- <http://www.ncbi.nlm.nih.gov/pmc/articles/PMC3420287/>
43. Steingrimsson S, Gottfredsson M, Gudmundsdottir I, Sjögren J, Gudbjartsson T, Medicinska fakulteten, et al. Negative-pressure wound therapy for deep sternal wound infections reduces the rate of surgical interventions for early re-infections. *Interactive CardioVascular and Thoracic Surgery*. [sede web] 2012 [consultado el 15 de enero de 2015]; 15(3): 406-10. Disponible en: <http://www.ncbi.nlm.nih.gov/pmc/articles/PMC3422957/>
44. Colli A. First experience with a new negative pressure incision management system on surgical incisions after cardiac surgery in high risk patients. *Journal of Cardiothoracic Surgery*[sede web]. 2011 [consultado el 18 de enero de 2015]; 6(1):160-. Disponible en: <http://www.ncbi.nlm.nih.gov/pmc/articles/PMC3305521/>
45. Sziklavari Z, Grosser C, Neu R, Schemm R, Kortner A, Szöke T, et al. Complex pleural empyema can be safely treated with vacuum-assisted closure. *Journal of Cardiothoracic Surgery*. [sede web] 2011 [consultado el 18 de enero de 2015]; 6(1):130-. Disponible en: <http://www.ncbi.nlm.nih.gov/pmc/articles/PMC3205023/>
46. Parissis H, Al-Alao B, Soo A, Orr D, Young V. Risk analysis and outcome of mediastinal wound and deep mediastinal wound infections with specific emphasis to omental transposition. *Journal of Cardiothoracic Surgery*. [sede web] 2011 [consultado el 18 de enero de 2015]; 6(1): 111-. Disponible en:
- <http://www.ncbi.nlm.nih.gov/pmc/articles/PMC3182890/>
47. Sjögren J, Gustafsson R, Nilsson J, Lindstedt S, Nozohoor S, Ingemansson R. Negative-pressure wound therapy following cardiac surgery: bleeding complications and 30-day mortality in 176 patients with deep sternal wound infection. *Interactive CardioVascular and Thoracic Surgery*. [sede web] 2011 [consultado el 18 de enero de 2015]; 12(2):117-20. Disponible en: <http://icvts.oxfordjournals.org/content/12/2/117.long>
48. Ugaki S, Kasahara S, Arai S, Takagaki M, Sano S. Combination of continuous irrigation and vacuum-assisted closure is effective for mediastinitis after cardiac surgery in small children. *Interactive Cardiovascular and Thoracic Surgery*. [sede web] 2010 [consultado el 18 de enero de 2015]; 11(3):247-51. Disponible en: <http://icvts.oxfordjournals.org/content/11/3/247.long>
49. Kaplan M, Banwell P. Negative pressure wound therapy in the management of abdominal compartment syndrome. *Ostomy Wound Manage* [sede web] 2004[consultado el 18 de enero de 2015]; 50 (11 Suppl): 20S-25S. Disponible en: http://download.springer.com/static/pdf/699/art%253A10.1186%252F1749-7922-8-4.pdf?originUrl=http%3A%2F%2Fwjes.biomedcentral.com%2Farticle%2F10.1186%2F1749-7922-8-4&token2=exp=1463498388~acl=%2Fstatic%2Fpdf%2F699%2Fart%25253A10.1186%25252F1749-7922-8-4.pdf*~hmac=882b40a32c50a90d49d97e3e09e62ed4fa203377c51a9d313328ade6438d7b1f
50. Wild T, Stortecky S, Stremitzer S, et al. (Abdominal dressing - a new

- standard in therapy of the open abdomen following secondary peritonitis?) Zentralbl Chir 2006; 131 (Suppl 1): S111-14. Disponible en: <https://www.thieme-connect.com/DOI/DOI?10.1055/s-2006-921490>
51. Ruiz-López M, Carrasco Campos J, Sánchez Pérez B, González Sánchez A, Fernández Aguilar JL, Bondía Navarro JA. Uso de terapia con presión negativa en heridas con fístulas entéricas. Cirugía Española. [sede web] 2009[consultado el 18 de enero de 2015];86(1):29-32. Disponible en: <http://zl.elsevier.es/es/revista/cirugia-espanola-36/linkresolver/uso-terapia-con-presion-negativa-13139283>
 52. De Weerd L, Kjæve J, Gurgia L, Weum S. A large abdominal intercostal hernia in a patient with vascular type Ehlers-Danlos syndrome: a surgical challenge. Hernia. [sede web] 2012 [consultado el 18 de enero de 2015];2010;16(1):117-20. Disponible en: <http://www.ncbi.nlm.nih.gov/pmc/articles/PMC3266507/>
 53. Powell AGMT, Crozier JEM, Hodgson H, Galloway DJ. A case of septicaemic anthrax in an intravenous drug user. BMC Infectious Diseases. [sede web] 2011[consultado el 20 de enero de 2015];11(1):21-. Disponible en: <http://www.ncbi.nlm.nih.gov/pmc/articles/PMC3033829/>
 54. Kleif J, Fabricius R, Bertelsen CA, Bruun J, Gögenur I. Promising results after vacuum-assisted wound closure and mesh-mediated fascial traction. Danish medical journal. [sede web] 2012 [consultado el 20 de enero de 2015];59(9):A4495. Disponible en: http://www.danmedj.dk/portal/page/portal/danmedj.dk/dmj_forside/PAST_ISSUE/2012/DMJ_2012_09/A4495
 55. Pérez Domínguez L, Pardellas Rivera H, Cáceres Alvarado N, López Saco Á, Rivo Vázquez Á, Casal Núñez E. Vacuum assisted closure: Utilidad en el abdomen abierto y cierre diferido. Experiencia en 23 pacientes. Cirugía Española. [sede web] 2012 [consultado el 20 de enero de 2015];90(8):506-12. Disponible en: <http://zl.elsevier.es/es/revista/cirugia-espanola-36/linkresolver/ivacuum-assisted-closure-i-utilidad-el-90155571>
 56. Horwood J, Akbar F, Maw A. Initial experience of laparostomy with immediate vacuum therapy in patients with severe peritonitis. Annals of The Royal College of Surgeons of England. [sede web] 2009 [consultado el 20 de enero de 2015];91(8):681-7. Disponible en: <http://www.ncbi.nlm.nih.gov/pmc/articles/PMC2966252/>
 57. Brox-Jiménez A, Díaz-Gómez D, Parra-Membrives P, Martínez-Baena D, Márquez-Muñoz M, Lorente-Herce J, et al. Sistema de cierre asistido por vacío en heridas complejas. Estudio retrospectivo. Cirugía Española. [sede web] 2010 [consultado el 20 de enero de 2015];87(5):312-7. Disponible en: <http://zl.elsevier.es/es/revista/cirugia-espanola-36/articulo/sistema-cierre-asistido-por-vacio-13150096>
 58. Amin Ibrahim Amin Irshad A Shaikh. Topical negative pressure in managing severe peritonitis : A positive contribution. World J Gastroenterol.. [sede web] 2009[consultado el 20 de enero de 2015];15(27):3394-7. Disponible en: <http://www.ncbi.nlm.nih.gov/pmc/articles/PMC2712900/>

59. Batacchi S, Matano S, Nella A, Zagli G, Bonizzoli M, Pasquini A, et al. Vacuum-assisted closure device enhances recovery of critically ill patients following emergency surgical procedures. *Critical Care*. [sede web] 2009 [consultado el 20 de enero de 2015]; 13(6):R194-. Disponible en: <http://www.ncbi.nlm.nih.gov/pmc/articles/PMC2811940/>
60. Ortega-León LH, Vargas-Domínguez A, Ramírez-Tapia D, Zaldívar-Ramírez FR, Rodríguez-Báez A, Montalvo-Javé E. Empleo de la presión negativa en el tratamiento de heridas complicadas. Reporte de seis casos. *Cirujano General*. [sede web] 2011 [consultado el 20 de enero de 2015]; 33(2):115-20. Disponible en: <http://www.medigraphic.com/pdfs/cirgen/cg-2011/cg112h.pdf>
61. Dietz UA, Wichelmann C, Wunder C, Kauczok J, Spor L, Strauß A, et al. Early repair of open abdomen with a tailored two-component mesh and conditioning vacuum packing: a safe alternative to the planned giant ventral hernia. *Hernia*. [sede web] 2012 [consultado el 20 de enero de 2015]; 16(4):451-60. Disponible en: <http://www.ncbi.nlm.nih.gov/pmc/articles/PMC3412951/>
62. Stannard JP, Robinson JT, Anderson ER, et al. Negative pressure wound therapy to treat hematomas and surgical incisions following high-energy trauma. *J Trauma*. [sede web] 2006 [consultado el 26 de enero de 2015]; 60(6): 1301-06. Disponible en: https://www.researchgate.net/profile/James_Stannard/publication/7016460_Negative_Pressure_Wound_Therapy_to_Treat_Hematomas_and_Surgical_Incisions_Following_High-Energy_Trauma/links/54aecdf60cf21670b3587320.pdf/download?version=vtp
63. Yang CC, Chang DS, Webb LX. Vacuum assisted closure for fasciotomy wounds following compartment syndrome of the leg. *J Surg Orthop Adv*. [sede web] 2006 [consultado el 26 de enero de 2015]. Disponible en: https://www.researchgate.net/publication/7176946_Vacuum-assisted_closure_for_fasciotomy_wounds_following_compartment_syndrome_of_the_leg
64. Aldana C,
65. Torres A, Samaniego C. Aporte del sistema aspirativo sellado aplicado en el postoperatorio inmediato de injertos de piel parcial. *Cir. parag*; [sede web] 2012 [consultado el 30 de enero de 2015] 36(2): 9-13. Disponible en: <http://pesquisa.bvsalud.org/portal/resource/es/lil-665328>
66. Benech A, Arcuri F, Poglio G, Brucoli M, Guglielmetti R, Crespi M, et al. Vacuum-assisted closure therapy in reconstructive surgery. *ACTA OTORHINOLARYNGOLOGICA ITALICA*. [sede web] 2012 [consultado el 3 de febrero de 2015]; 32(3):192-7. Disponible en: <http://www.ncbi.nlm.nih.gov/pmc/articles/PMC3385059/>
67. Gümü N. Negative pressure dressing combined with a traditional approach for the treatment of skull burn. *Nigerian Journal of Clinical Practice*. [sede web] 2012 [consultado el 3 de febrero de 2015]; 15(4):494-7. Disponible en: <http://www.ajol.info/index.php/njcp/article/view/84302>
68. González Alaña I, Torrero López JV, Martín Playá P, Gabilondo Zubizarreta FJ. Combined use of negative pressure wound therapy and integra® to treat complex defects in lower extremities after burns. *Annals of Burns and Fire Disasters*. [sede web] 2013 [consultado el 3 de febrero de

- 2015];26(2):90-3. Disponible en: <http://www.ncbi.nlm.nih.gov/pmc/articles/PMC3793885/>
69. Liao D, Ning N, Liu X, Gan C. Vacuum sealing drainage for infection wound in earthquake. Zhong nan da xue xue bao. Yi xue ban = Journal of Central South University. Medical sciences. [sede web] 2009 [consultado el 10 de febrero de 2015];34(10):1008. Disponible en: <http://www.ncbi.nlm.nih.gov/pubmed/19893253>
70. Liu L, Tan G, Luan F, Tang X, Kang P, Tu C, et al. The use of external fixation combined with vacuum sealing drainage to treat open comminuted fractures of tibia in the Wenchuan earthquake. International Orthopaedics. [sede web] 2012 [consultado el 10 de febrero de 2015];36(7):1441-7. Disponible en: <http://www.ncbi.nlm.nih.gov/pmc/articles/PMC3385879/>
71. Li R, Ren G, Tan X, Yu B, Hu J. Free flap transplantation combined with skin grafting and vacuum sealing drainage for repair of circumferential or sub-circumferential soft-tissue wounds of the lower leg. Medical Science Monitor. [sede web] 2013;19(1):510-7. Disponible en: <http://www.ncbi.nlm.nih.gov/pmc/articles/PMC3699537/>
72. Kilic A, Ozkaya U, Sokucu S, Basilgan S, Kabukcuoglu Y. Use of vacuum-assisted closure in the topical treatment of surgical site infections. ACTA ORTHOPAEDICA ET TRAUMATOLOGICA TURCICA. [sede web] 2009 [consultado el 10 de febrero de 2015];43(4):336-42. Disponible en: <http://www.ncbi.nlm.nih.gov/pubmed/19809231>
73. Kelm J, Schmitt E, Anagnostakos K. Vacuum-assisted closure in the treatment of early hip joint infections. International Journal of Medical Sciences. [sede web] 2009 [consultado el 10 de febrero de 2015];6(5):241-6. Disponible en: <http://www.ncbi.nlm.nih.gov/pmc/articles/PMC2755119/>
74. Lehner B, Fleischmann W, Becker R, Jukema GN. First experiences with negative pressure wound therapy and instillation in the treatment of infected orthopaedic implants: a clinical observational study. International Orthopaedics. [sede web] 2011 [consultado el 10 de febrero de 2015];35(9):1415-20. Disponible en: <http://www.ncbi.nlm.nih.gov/pmc/articles/PMC3167463/>
75. Pachowsky M, Gusinde J, Klein A, Lehl S, Schulz-Drost S, Schlechtweg P, et al. Negative pressure wound therapy to prevent seromas and treat surgical incisions after total hip arthroplasty. International Orthopaedics. [sede web] 2012 [consultado el 10 de febrero de 2015];36(4):719-22. Disponible en: <http://www.ncbi.nlm.nih.gov/pmc/articles/PMC3311811/>

ANEXO

TIPO DE ESTUDIO EN PUBMED	ENCONTRADOS	SELECCIONADOS
ARTÍCULO DE REVISTA	101	38
ARTÍCULO HISTORICO	2	0
CASO CLÍNICO	1	1
ENSAYO CLÍNICO	10	3
ESTUDIO COMPARATIVO	11	2
ESTUDIO CONTROLADO ALEATORIZADO	2	2
ESTUDIO MULTICÉNTRICO	4	1
ESTUDIO DE EVALUACIÓN	5	3
REVISIONES	22	0
BASE DATOS PUBMED	158	50
OTRAS BASES DE DATOS	3	3
TOTAL	161	53

Figura I: Revistas en las que se publicaron los artículos.

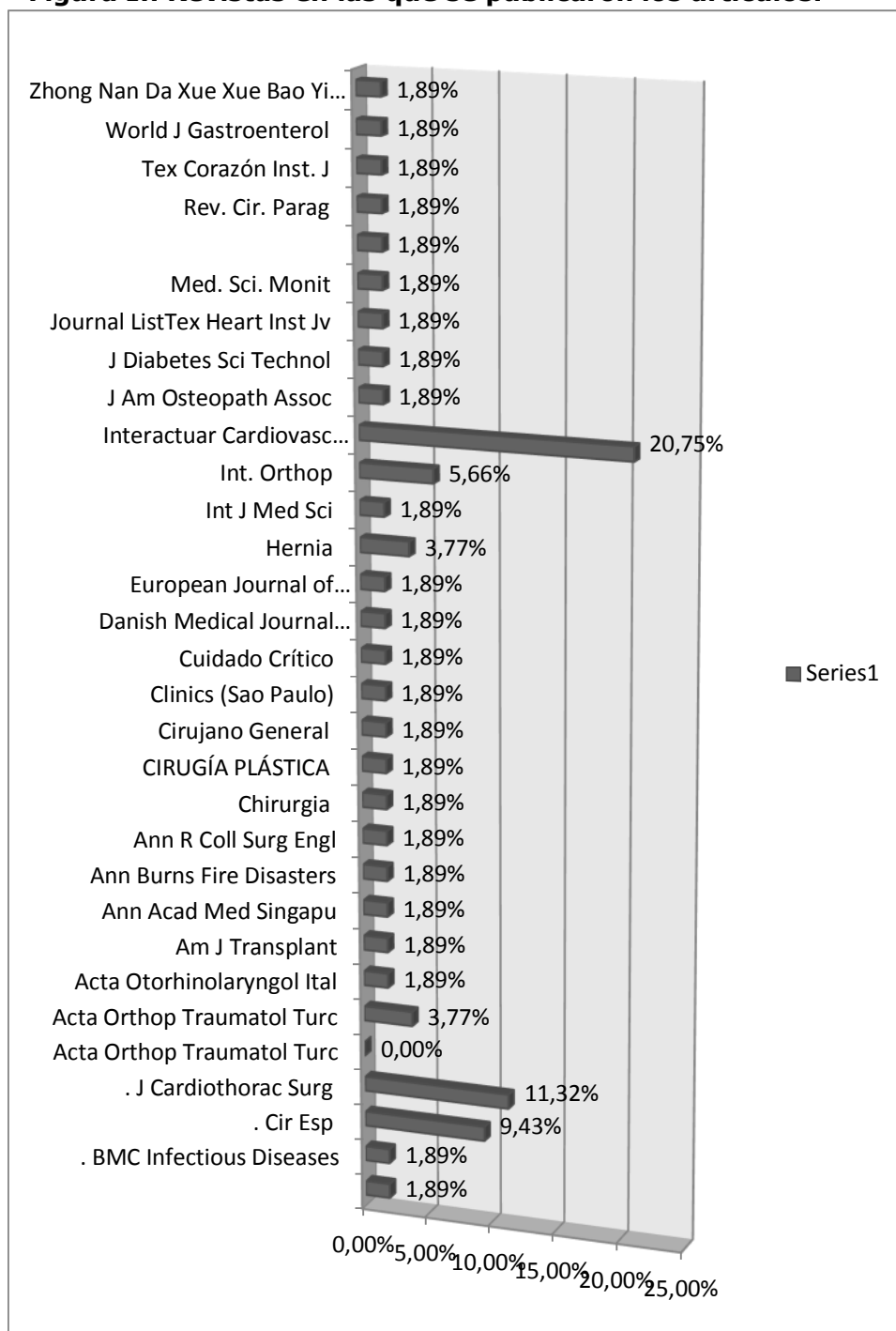


Figura 2: Numero de pacientes según artículos estudiados.

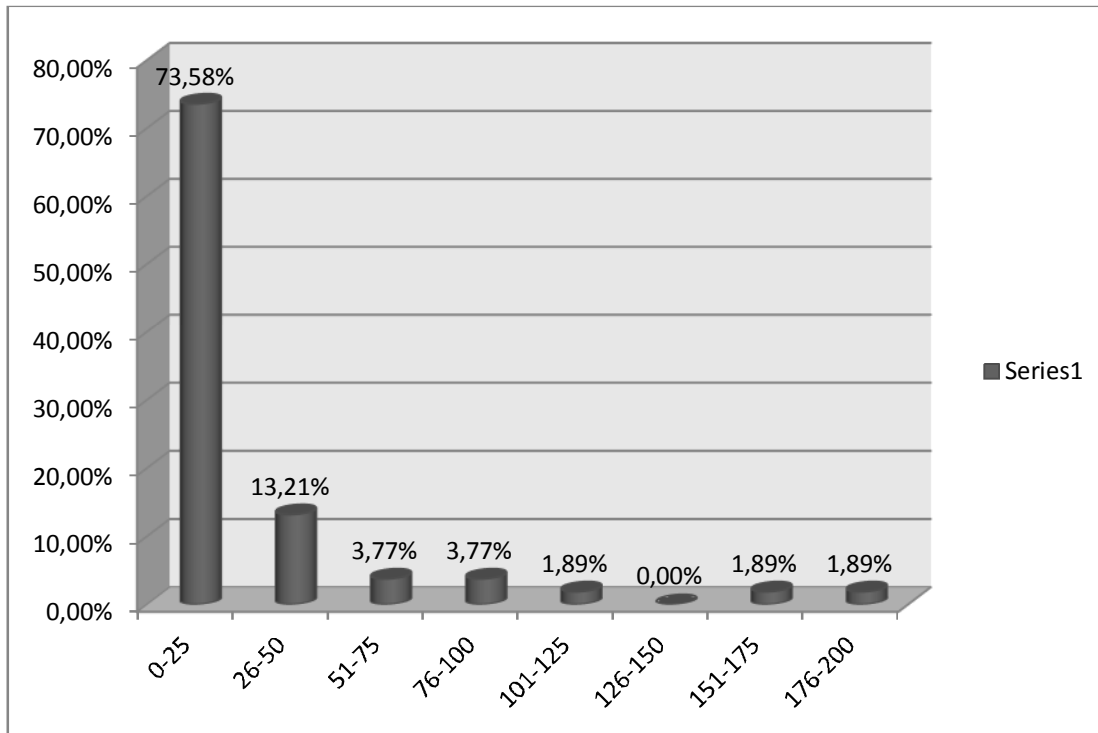


Figura 3: Sistemas de PNT utilizados

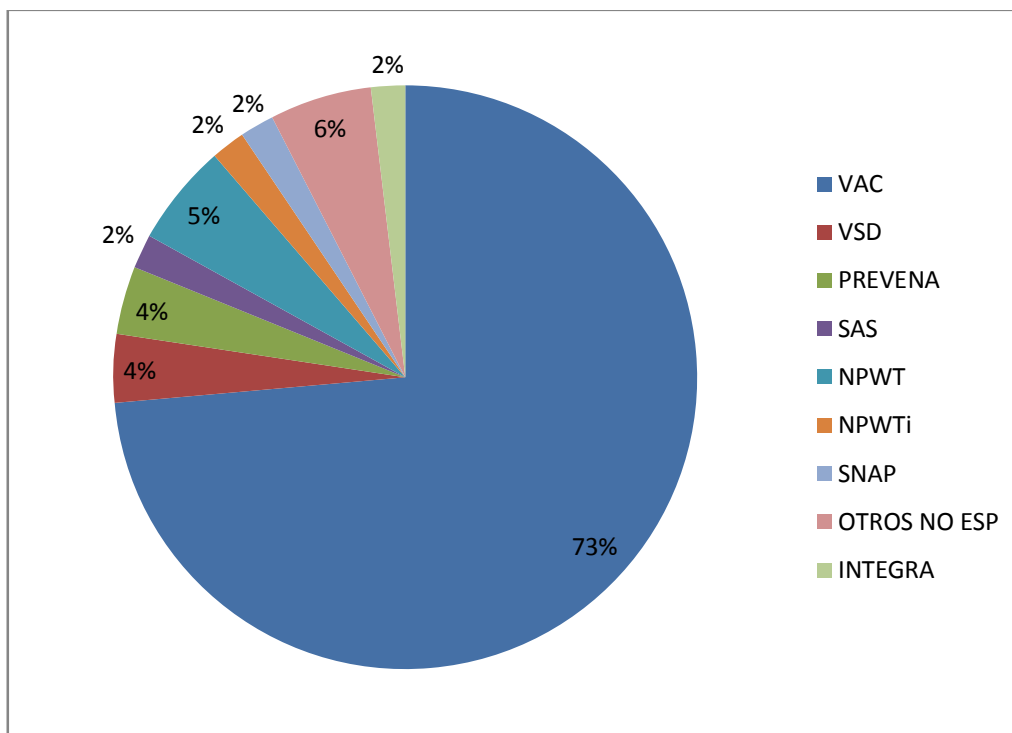


Figura 4: Clasificación de artículos por etiología de la herida

